

## Begleitbogen für Pathologie - Operationspräparate Mamma

### Art des OP-Präparates:

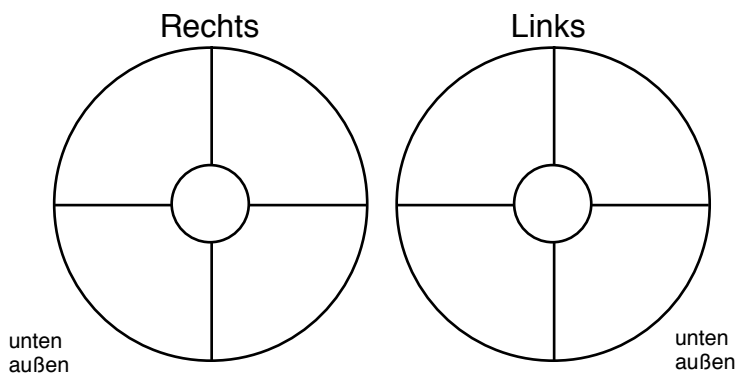
- Segmentresektat
- sonstiges \_\_\_\_\_
- Amputat ( Abladat / Mastektomiepräparat )
- Subkutanes Mastektomiepräparat
- Exzizat
- Nachexzizat(e) :
  - ventral  dorsal  kranial  kaudal
  - medial  lateral  mamillär  peripher

### Art der Mammaläsion:

- Herdbefund
- Mikrokalk
- bei präoperativ bioptisch gesicherter Mammaläsion :
  - invasives Karzinom *NST (dukta)*
  - invasives *lobuläres* Karzinom
  - DCIS
  - sonstige Läsion:

### Lokalisation der Mammaläsion

(bitte einzeichnen und „Uhrzeit“ eintragen):



### Markierung des Präparates:

- mamillär mittellang, peripher lang, ventral kurz
- mamillär 2x lang, peripher lang, ventral 2x kurz
- ein Faden bei 12 Uhr
- ein Faden in Richtung Wundhöhle
- \_\_\_\_\_

### Wesentliche Zusatzinformationen :

- Zustand nach neoadjuvanter Therapie
- sonstige wesentliche Information: \_\_\_\_\_

Patientenaufkleber  
bzw.  
Name, Vorname, Geburtsdatum  
der Patientin

### Bei klinisch bzw. radiol. „sicherem“ Mammakarzinom:

- T1 bis 20 mm
- T2 > 20 – 50 mm
- T3 > 50 mm
- T4
  - T4a Ausdehnung auf die Brustwand
  - T4b Hautödem (incl. sog. Apfelsinhaut) oder Ulzeration der Haut oder Satellitenknötchen in der Haut
  - T4c 4a + 4b gemeinsam
  - T4d Entzündliches (inflammatorisches) Karzinom

### Klinisches bzw. radiologisches Ausbreitungsmuster der Mammaläsion :

- unifokale Läsion
- multifokale Läsion (gleicher Quadrant)
- multizentrische Läsion

\_\_\_\_\_  
Name des verantwortlichen Operateurs:

\_\_\_\_\_  
Bei Rückfragen telefonisch erreichbar unter:

\_\_\_\_\_  
Datum      Unterschrift      Klinikstempel